

## いぼ外来

### 痛みがなく早くいぼを治したい患者さんへ

#### ウイルス性疣贅(いぼ)とは

いわゆる**疣贅(いぼ)**はヒトからヒトへ感染する皮膚病で、**ヒトパピローマウイルス(HPV)**が原因で生じます。現在のところ、HPVは**200種類**以上にも異なるタイプがあるといわれています。その分類はウイルス遺伝子の粒子を作成するといわれる約1500塩基配列からなるL1領域の比較により、遺伝子の相同性が90%未満の場合には異なるHPVと判断されます。いぼには多くの種類があり、皮膚科専門医でさえ、診断に苦慮することがあります。HPVの種類によって感染しやすい部位(皮膚や粘膜)があり、生じるいぼが全く違ってきます。

#### ウイルス性疣贅(いぼ)の種類

##### 1) 尋常性疣贅(じんじょうせい**いぼ)**

子供や大人の手足にみられるいぼ。豌豆大までの結節で、表面ががさがさしています。爪の周囲はささくれが生じやすく、HPVが侵入しいぼがしやすい部位です。足の裏のいぼは体重がかかるため、隆起してきません。小さいいぼは表面がつるつるして光って見えることがあります。HPV2, 27, 57型の感染で生じます。

##### 2) 扁平疣贅(へんぺい**いぼ)**

顔、手の甲、下腿にみられる褐色調のいぼ。青年期の女性にみられやすいです。顔のひっかき傷からHPVが感染すると、線状にいぼがみられることがあります。HPV3, 10, 28型の感染で生じます。

##### 3) 尖圭コンジローマ(性器**いぼ)**

性行為や類似行為によって感染し、肛門周囲、外陰部、口腔内に生じるいぼ。HPV6, 11型の感染で生じます。

まれないぼとして**色素性疣贅(黒い**いぼ)や足の裏に生じる**足底表皮様嚢腫、点状疣贅**らも日常診療で見られる機会がありますが、これらも同様にウイルス性いぼです。

そのほか、子どもにみられる**水いぼ**があります。原因は**伝染性軟属腫ウイルスの感染**によって生じます。**水いぼ**は夏のプールに入る時期や**アトピー性皮膚炎**の患者さんにみられることがあります。治療は麻酔のテープを貼り、**痛くなく水いぼを除去する方法**(保険適応)や、**接触免疫療法**を行っています。

#### ウイルス性疣贅(いぼ)と鑑別する皮膚病

紫外線や加齢によって顔、デコルテや手の甲にできる**老人性**いぼ、**老人性色素斑(しみ)**や足の裏にできる**ウオノメ**や**タコ**があります。また顔にできやすい扁平疣贅(へんぺい**いぼ)**は**汗管腫、脂腺増殖症、ミリウ**

ム、アクロコルドンといった良性腫瘍や‘しみ’との鑑別が難しく、誤診されることがあります。これらはウイルス感染症ではないのでヒトへ感染することはありません。

### いぼの治療方法

いぼの治療法として液体窒素凍結療法があります。この治療法のみでは、いぼはなかなか治らず、病院での治療後、ジンジンと患部が痛み、苦しい思いをする患者さんも少なくありません。特に子供さんには非常に痛く、つらく感じ、病院嫌いになることもあります。当科では、足の裏、爪周囲に生じた難治性いぼや多数のいぼがある患者さんには痛くない治療(例えば接触免疫療法[DPCP 外用]、外用療法[サリチル酸軟膏]、無痛性のいぼ削り処置など)や早く治す方法(炭酸ガスレーザー、可変式ロングパルスダイレーザー治療など)を選択し、時にはこれらの治療を組みあわせ、良好な結果が得られています。

東京女子医科大学附属八千代医療センター 皮膚科では独自に製剤した治療薬を取り入れ、治療効果の向上に努めています。これらの治療法は良質の治療法を評価した英語論文を参考にして行っています。またイソジン軟膏外用、グルタールアルデヒド(毒性のある消毒液)外用、木酢液外用、お灸といった民間療法など欧米においてエビデンスのない治療法は当科では一切取り入れておりません。いぼの治療にはプラセボ効果といい、どの治療を行っても30%程度の効果があります。治療前にいぼの原因であるHPVとはどういうウイルスであるかや治療法について詳しく説明したあとに、多数の治療法の中からより良い治療法を選択致します。

また紫外線や加齢からくる顔やデコルテの老人性いぼや軟性線維腫については1回の治療で終えるレーザー治療も行っています。いぼの正しい診断と治療が早期治癒と再発のない結果につながります。

早くいぼを治したい、痛くない治療を希望の患者さんは是非当科を受診してください。

### いぼ外来を受診するには

初診の患者さんは原則として紹介状を必要とします。予約をとるには予約センター(047-458-6600)にお問い合わせください。

(担当医師) **三石 剛**

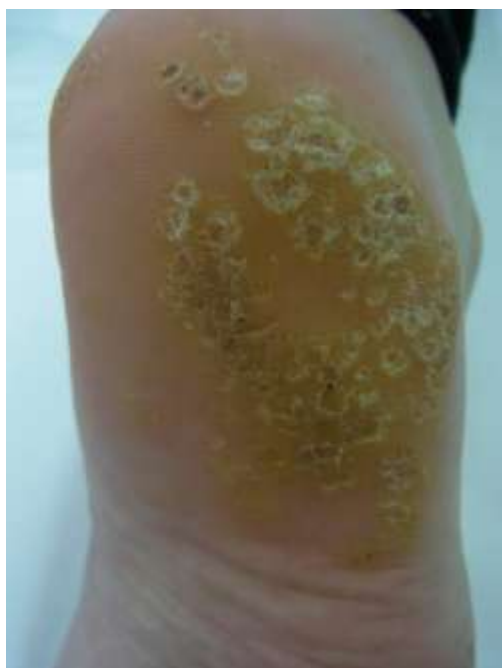東京女子医科大学附属八千代医療センター 皮膚科

日本皮膚科学会 尋常性疣贅診療ガイドライン策定委員会委員

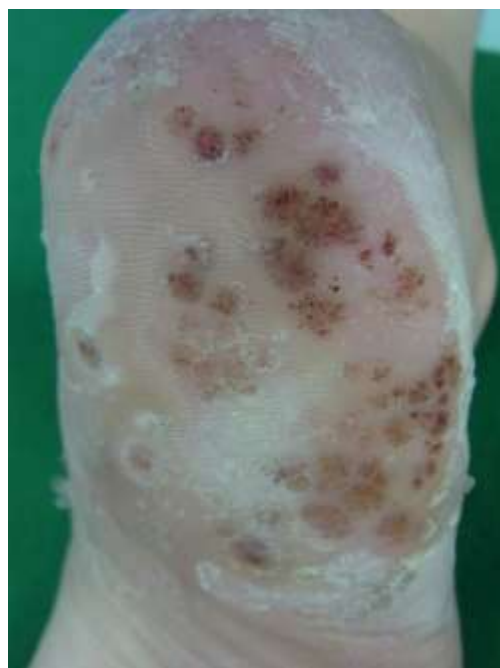
[http://www.twmu.ac.jp/TYMC/medical\\_guide/specialty\\_2/specialty\\_2\\_06.html](http://www.twmu.ac.jp/TYMC/medical_guide/specialty_2/specialty_2_06.html)

(2017年7月HP更新)

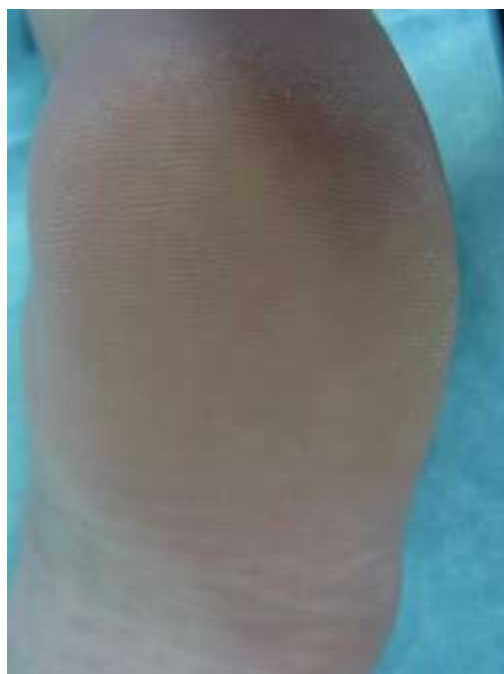## 難治性足底疣贅の治療経過



治療前

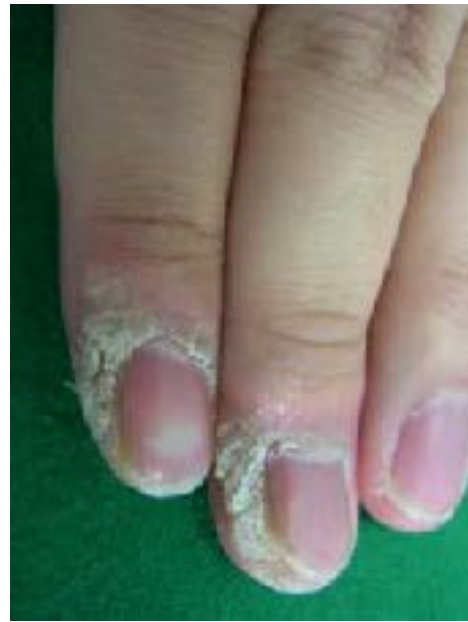
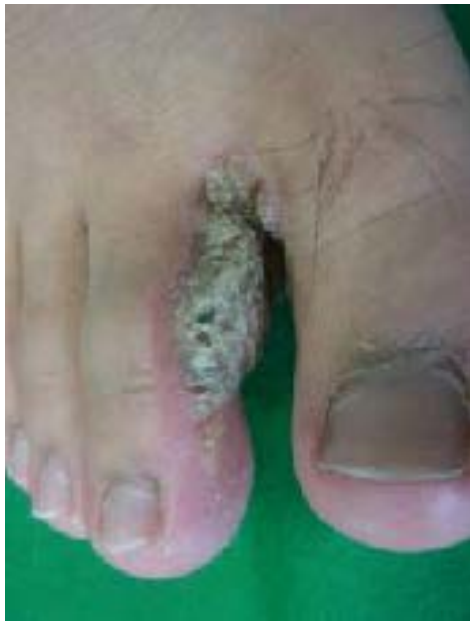
治療中

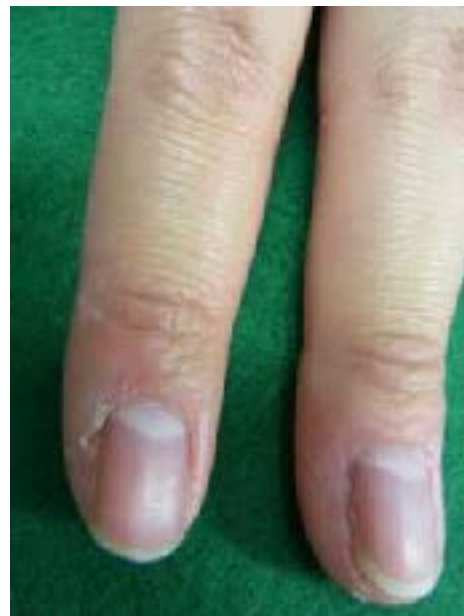
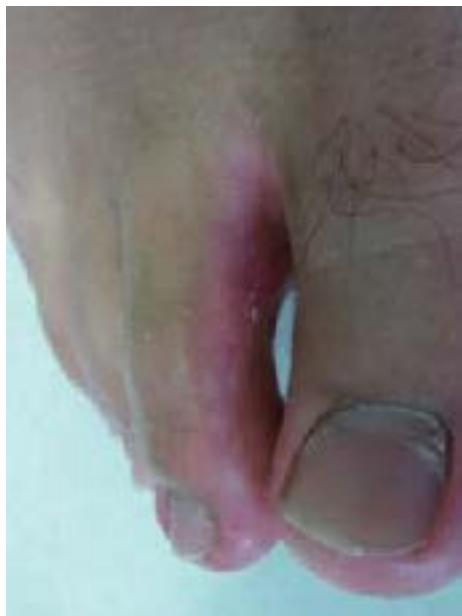
治療後

手指・足趾のいぼの治療前後

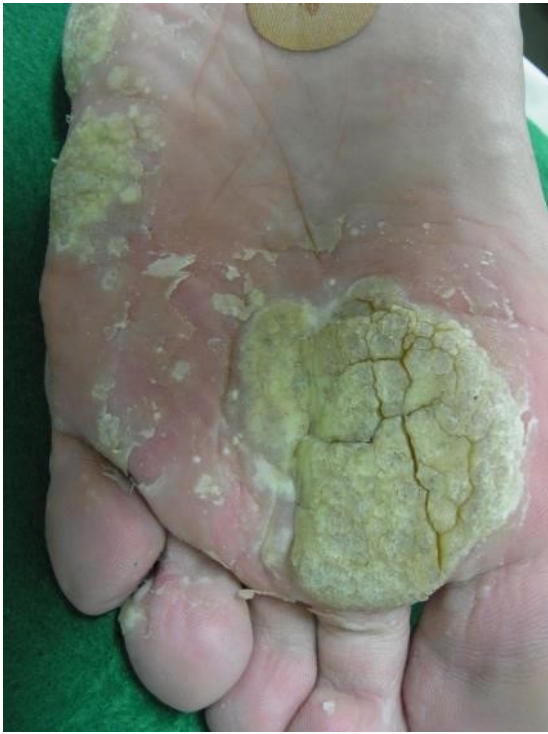

治療前

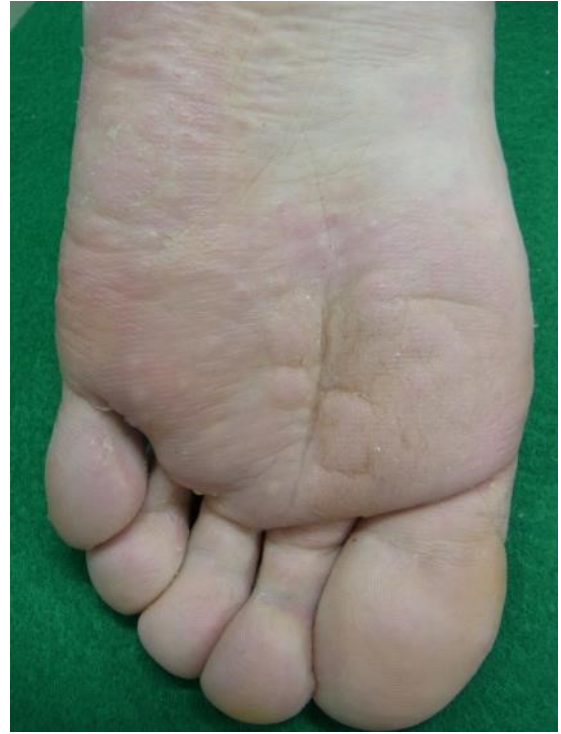

治療後 1 カ月

### 足底の巨大疣贅の治療

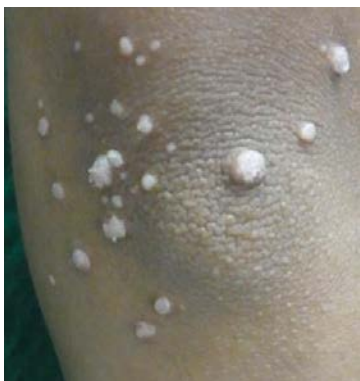

治療前

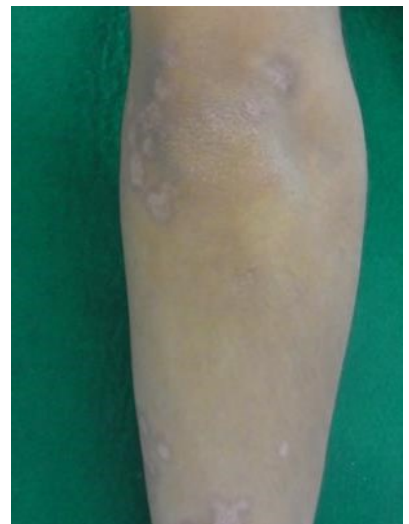
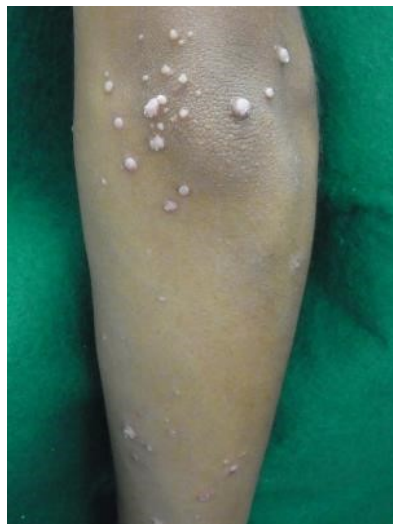
治療後

### 尋常性疣贅の多発病変の治療



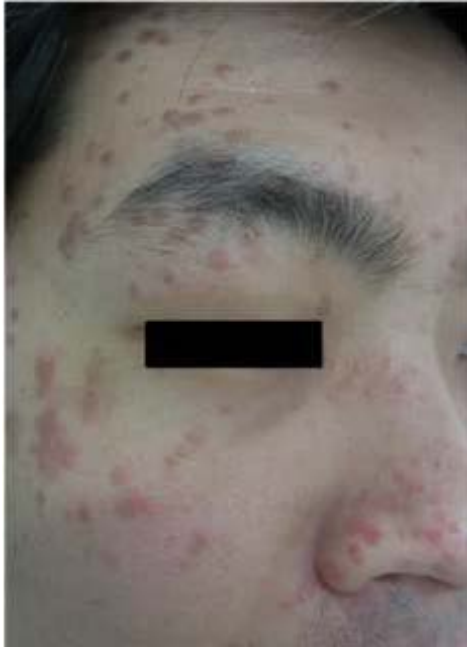治療前



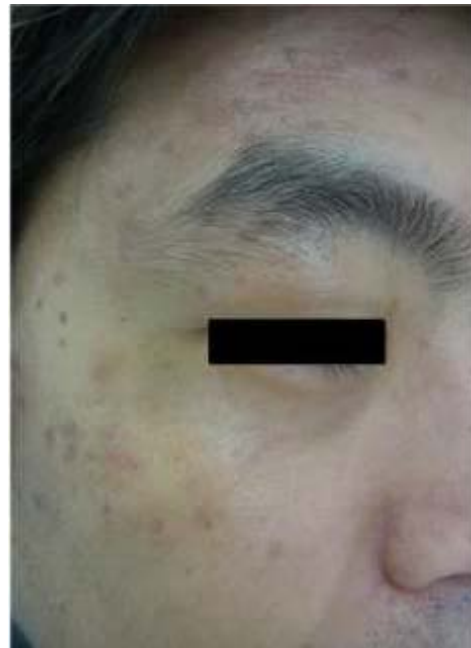治療後



## 扁平いぼの治療前後

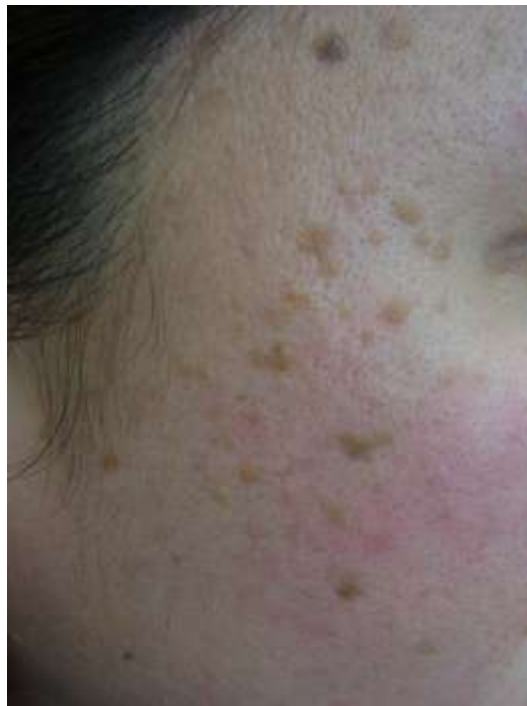

治療前



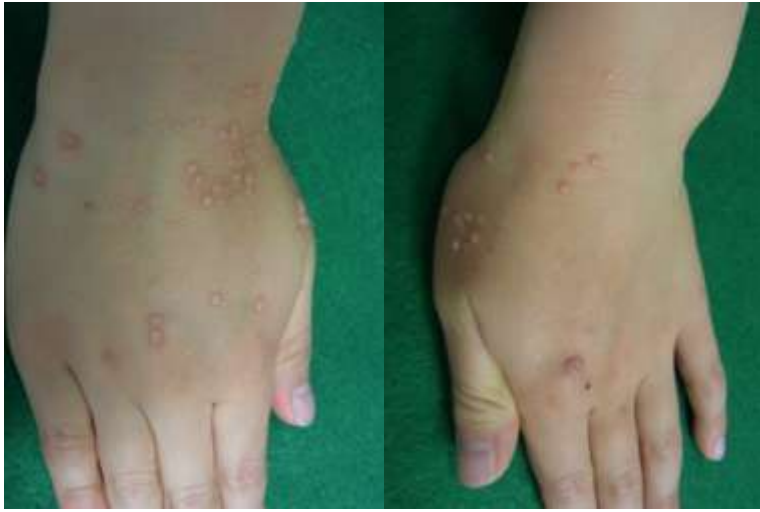ほぼ治癒

## 扁平いぼと誤認されやすい皮膚病

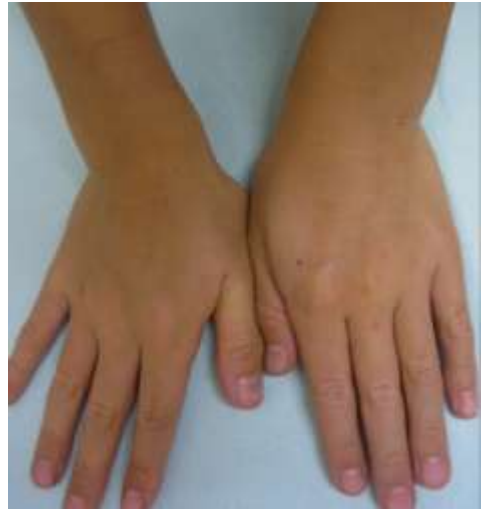

脂漏性角化症  
(老人性いぼ)

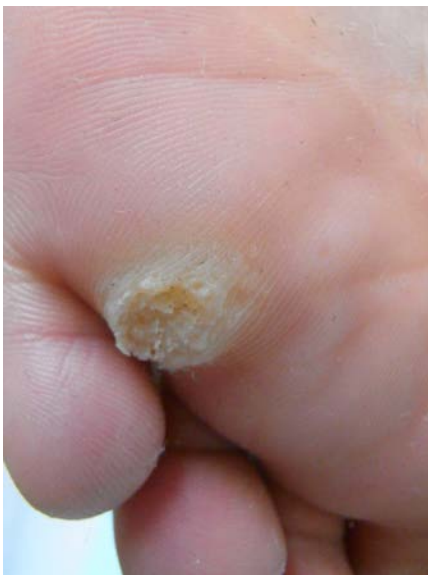## 小児の多発性疣贅



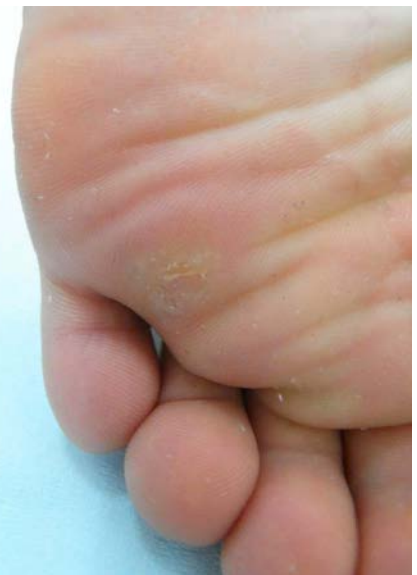治療前  
(7歳、男児。初診の3年前から病悩)



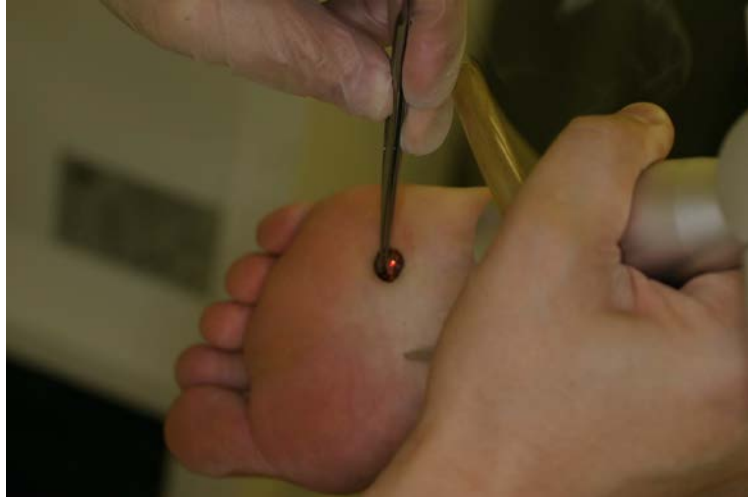治療後  
(6ヶ月で治癒)



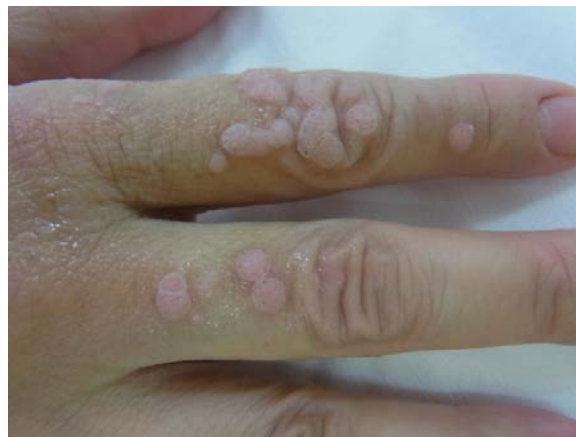CO<sub>2</sub>レーザー照射前



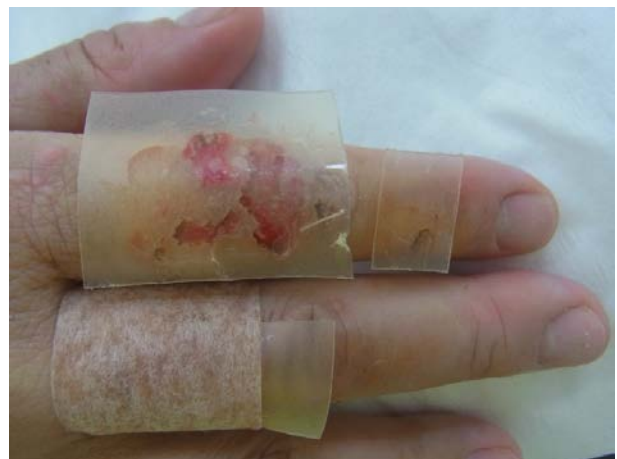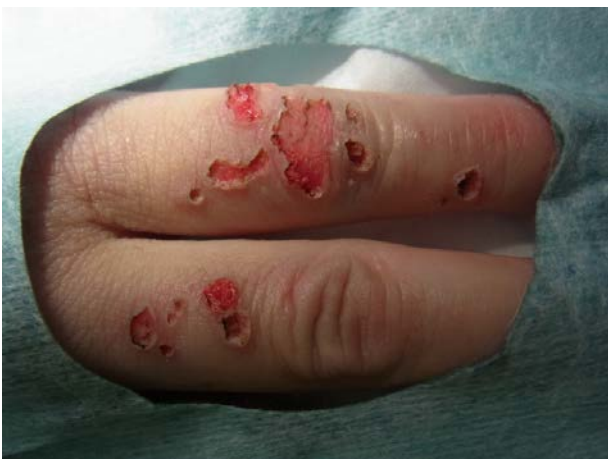1か月後経過



CO<sub>2</sub>レーザー照射

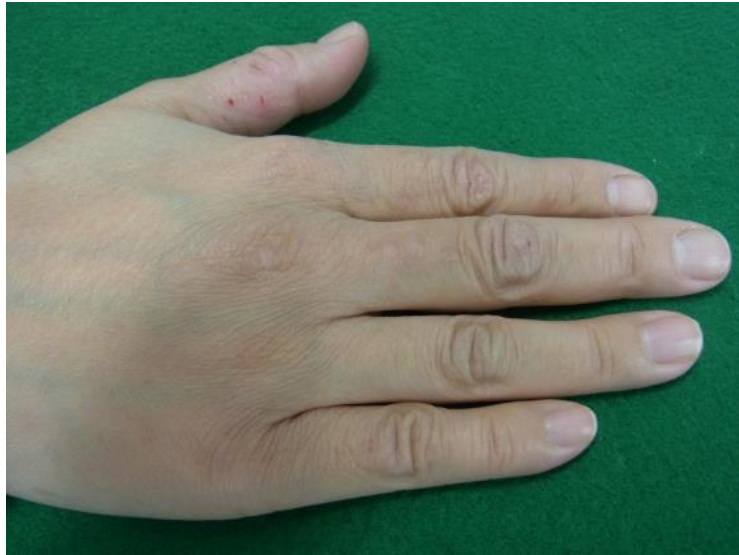

尋常性疣贅の治療前

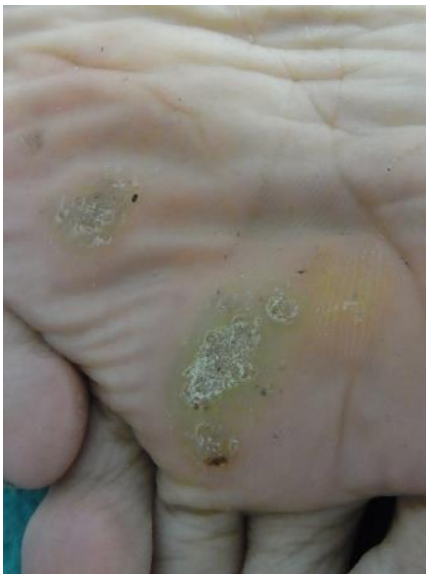

CO<sub>2</sub>レーザー治療直後 閉鎖療法を励行

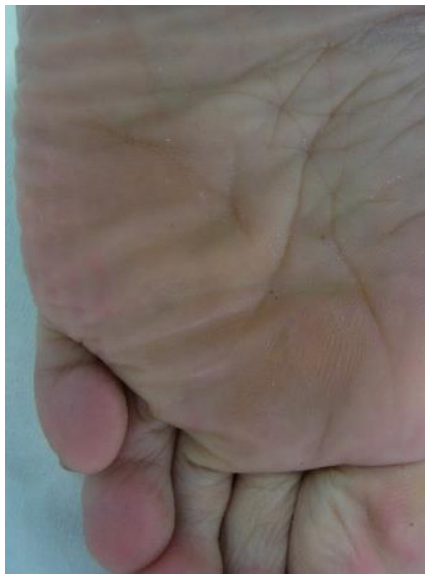



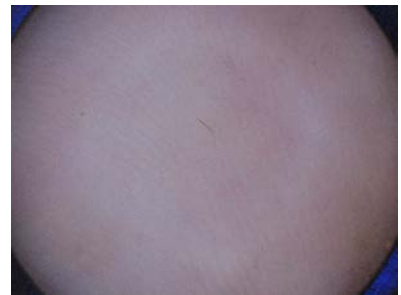CO<sub>2</sub>レーザー照射後3か月、再発なし。



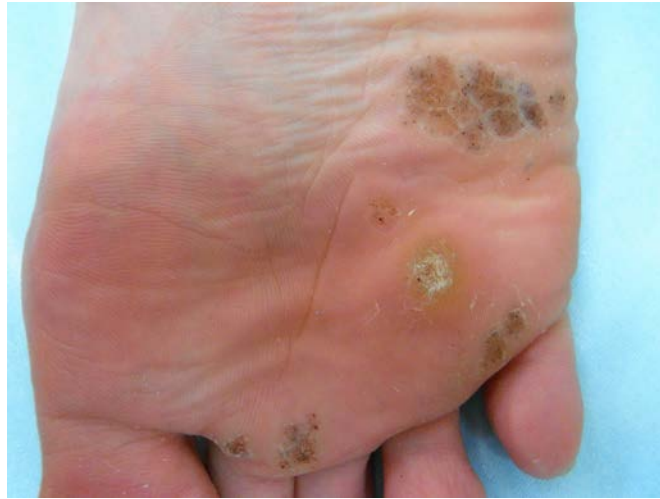ロングパルスダイレーザー  
治療前



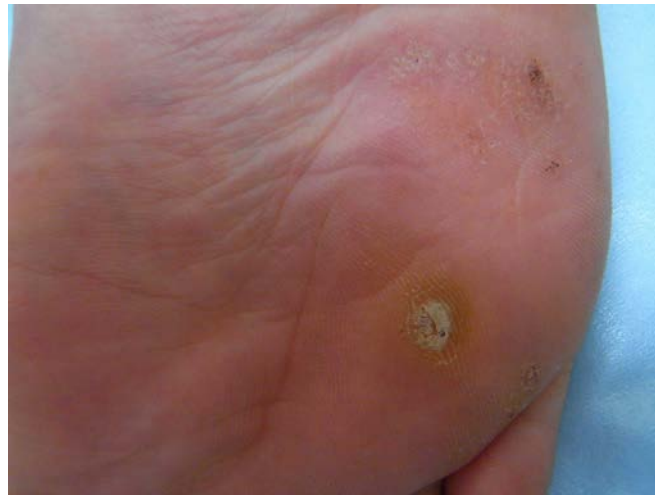9回照射後治癒



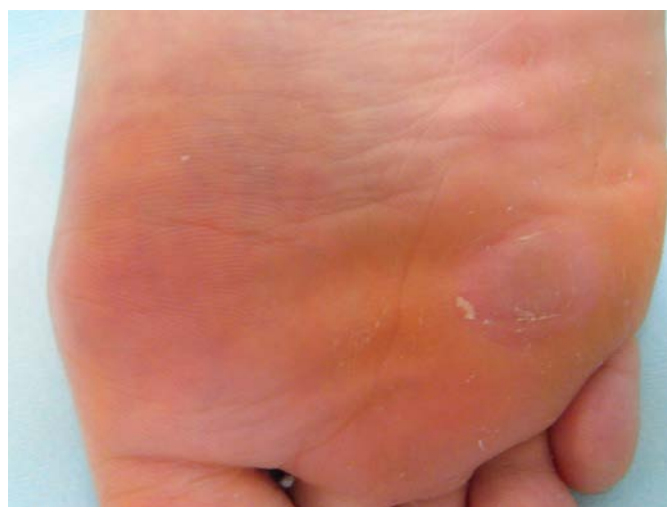ダーモスコーピーによる  
診断で治癒を確認



足底疣贅へのヨクイニンエキス内服治療



ヨクイニンエキス内服治療中



ヨクイニンエキス内服で治癒

## 参考著書

- ・ 専門医でも聞きたい 皮膚科診療 100 の質問 分担執筆;多発性疣贅をどう治す? (メディカルレビュー社)
- ・ 皮膚疾患 最新の治療 2017-2018「疣贅」(南江堂)
- ・ 皮膚科診療のコツと落とし穴 分担執筆;イボの痛くない治し方(中山書店)
- ・ 皮膚レーザー治療プロフェッショナル 分担執筆;腫瘍性疾患の治療の実際 (南江堂)
- ・ スキルアップ皮膚レーザー治療 分担執筆 炭酸ガスレーザー(中外医学者)
- ・ 皮膚科診療 こんなときどうする Q&A 分担執筆;イボ治療のエビデンスとコツを教えてください(中外医学社)
- ・ EBM 皮膚疾患の治療 up-to-data 分担執筆;尋常性疣贅にイミキモドは有効か?(中外医学社)
- ・ Derma Dream 第 114 回 日本皮膚科学会総会 記念誌 ウイルス性疣贅 up data (MPR)
- ・ HPV 感染と予防対策 共著;子宮頸がんと皮膚病および HPV ワクチンの効果(少年新聞社)
- ・ STD アトラス 分担執筆;尖圭コンジローマの診断と治療(秀潤社)
- ・ 1 冊でわかる性感染症 分担執筆;尖圭コンジローマ(文光堂)

## 参考論文

- ・新・皮膚科セミナリウム ウイルス性疣贅 update 扁平疣贅の臨床病理組織像と HPV 遺伝子 日本皮膚科学会雑誌 127 (3) 435-440, 2017
- ・【一般外科医として知っておきたい小手術と処置】疣贅・鶏眼の外科的治療 手術 70(9)1179-1186,2016
- ・【HPV 感染症】レーザーによる疣贅治療 J Visual Dermatol 15(8)810-813,2016
- ・【子どもの皮膚を診る】伝染性軟属腫、尋常性疣贅 小児内科 48 (4) 552-8, 2016
- ・【皮膚と微生物】疣贅状表皮発育異常症 Progress in medicine 35 (12) 77-81, 2015
- ・【内科医のための皮診の診かたのロジック】内科医が診る皮膚疾患 診断・治療とコンサルテーション 尋常性疣贅(いぼ)、伝染性軟属腫(水いぼ) Medicina 51(5) 914-17, 2014
- ・【Bowen 病とその仲間たち】Bowen 様丘疹症 J Visual Dermatol 12(12)1284-1285,2013
- ・【Bowen 病とその仲間たち】Bowen 様丘疹症 vulvar intraepithelial neoplasia J Visual Dermatol 12(12)1284-1285,2013
- ・HPV 感染症に対するイミキモド外用薬の効果とメカニズム 日本皮膚科学会雑誌 123 (13) 2655-8, 2013
- ・ウイルス感染症 知っておくべき治療法 イミキモドの基礎と臨床(解説) 日本皮膚科学会雑誌 121(13) 3007-12, 2011
- ・【治療にてこずる皮膚疾患】足底疣贅 炭酸ガスレーザーと人工真皮貼付による治療(解説/特集) 皮膚臨床 52 (11) 1566-8, 2010
- ・皮膚科セミナリウム(第 59 回) 皮膚のウイルス感染症 非定型的ウイルス性疣贅の臨床病理組織像(解説) 日本皮膚科学会雑誌 120 (5) 1009-14, 2010
- ・【日常診療に役立つ皮膚科最新情報 患者さんへの説明を含めて】ウイルス性疣贅(解説/特集) 皮膚臨床 51(11) 1607-12, 2009
- ・ヒトパピローマウイルス感染症(総説) 日本医科大学医学会雑誌(1349-8975) 3 (4) 170-8, 2007
- ・ウイルス感染症の治療 ウイルス性疣贅の治療 現状と将来の展望(解説) 日本皮膚科学会雑誌 116

(13) 2110-4, 2006